

患者ID	0000008342	生年月日	1949/11/30	検査日	2018/08/31	14:45			
カナ氏名	ミヤサカ トモタ	検査種別	MR	依頼医		依頼科			
漢字氏名	ミヤサカ トモタ カ	検査部位	C-SPINE	技師					
性別	M	年齢	68	モダリティ	MR	病棟		作成者	石川 祐一

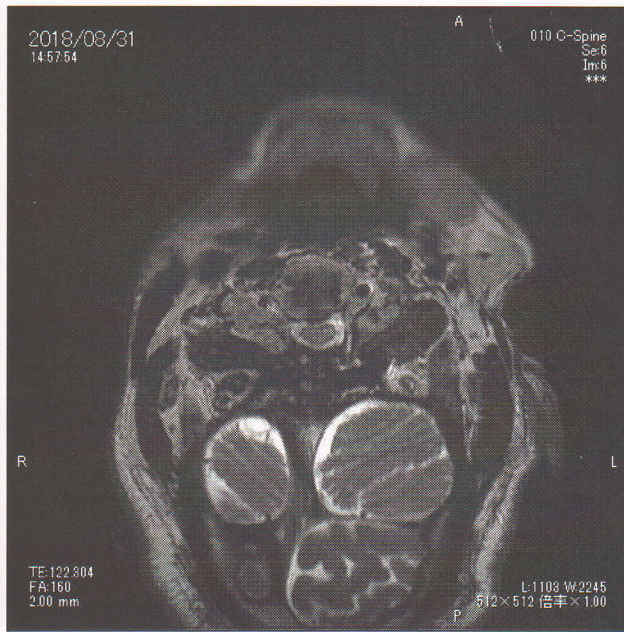
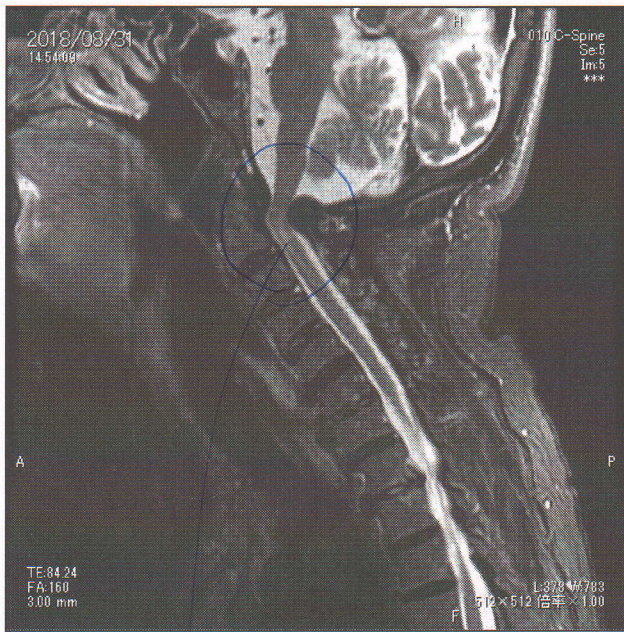
検査目的

所見

頸椎術後 follow up MRI
前回MRIと比較した。
頸椎には変形性変化が散見。
環軸椎で強い。
環軸椎レベルで前回に比して脊柱管狭窄出現。
同レベルの頸髄灰白質にT2WI高信号出現。

診断

頸椎術後 follow up MRI
環軸椎レベルで前回に比して脊柱管狭窄出現。
同レベルで頸髄軟化所見あり。



↓
高信号